

## 文献抄録

Final results of combined intradiscal and periganglionic injection of medical ozone and periganglionic administration of steroids and anesthetic for the treatment of lumbar disc herniation: effects on disc size and lumbar radiculopathy

腰椎間板ヘルニアに対するオゾンの椎間板内・神経節周辺注入および

神経節周囲ステロイド・麻酔剤注入併用療法最終結果:

椎間板サイズと腰部根病変に与える効果について

Thomas Lehnert, Martin G. Mack, Thomas. J. Vogl  
 Proceedings of 19<sup>th</sup> Ozone World Congress of the IOA  
 Tokyo, Aug 31-Sept 3, 2009

摂南大学薬学部 坂崎文俊、摂南大学理工学部 中室克彦

**要旨** この報告では椎間板ヘルニアに対してオゾン療法を適用した結果について述べている。MR で椎間板ヘルニアが確認された患者 150 人に対して CT 像を観察しながら椎間板内へ 3%オゾン-酸素混合ガスを 3 mL 注入し、次いで神経節周辺に対して 3%オゾン-酸素混合ガスを 7 mL と副腎皮質ステロイドおよび局所麻酔薬を注射した。6 ヶ月後、患者の 74.7%に症状の改善が認められた。

**キーワード:** 椎間板、腰椎間板ヘルニア、オゾン-酸素混合ガス注射、神経節周辺注射、CT

## はじめに

椎間板関連疾患は、労働現場での生産性を大きく低下させる疾患であるが、正確な診断が難しいためしばしば問題となるうえに、治療も論争的である。椎間板ヘルニアの治療には、非侵襲性処置法、侵襲を最小限に留める経皮注射、および外科手術がある。外科的療法は技術的に単純であり、外科医であれば十分に対応できる。ほとんどの場合の第一選択は、非侵襲性処置法である[1]。しかし、改善が認められない場合、最小限の侵襲を伴う経皮注射や手術が必要となる。最小限侵襲処置法は、満足しうる、しかも安価な方法が発達したことにより、良好な臨床結果を提供できるようになった。近年、外科手術の失敗が 5~20%に上り、このうち 15%の症例で後遺症が生じることから、この最小限侵襲処置法がますます求められるようになっていく [2-9]。

オゾン療法は、現在利用できる最小限侵襲処置法のうちの 1 つである[10-13]。オゾンは種々の病態に適用されている[14,15]。その作用機構は、オゾンが化学式  $O_3$  で表され分子量 48 の酸素の不安定な同素体であるという化学的特性に基づいている。現在、オゾンは体液と化学反応していくつかの伝達因子を遊離させ、また、いくつかの代謝過程を活性化させることにより種々の生物学的影響を惹起することが認められており、“素晴らしい本物のくすり”と考えられている。低用量オゾンによる最適な治療条件が定められたことにより、従来の「たとえどんな扱い方をしてもオゾンは有毒である」という思い込みに反して、オゾンの毒性は制御可能であり、完全に回避できることが示されている[16]。

椎間板の体積縮小は、椎間板の縮小が神経根に対する圧迫を減少させる[17]ため、医療用オゾンの椎間板内投与の医療上の照準の一つとなる。椎間板ヘルニアの処置に医療用オゾンを用いるもう一つの理由は、その鎮痛作用と抗炎症効果である[15,18]。椎間板ヘルニアの疼痛治療にステロイドの神経節周辺投与が有効であるという報告[19-22]にならって、著者らは医療オゾンの椎間板内注入に続いて、オゾン-酸素混合ガス・

コルチコステロイドおよび局所麻酔薬の神経節周辺注入を組み合わせた。この研究の目的は CT 画像を観察しながら椎間板内および神経節周辺へのオゾン-酸素混合ガス注入を行い、さらに神経節周辺へのステロイドおよび麻酔薬の注入を併用した場合の、椎間板ヘルニアの形態学的変化および治療上の効果を評価することである。

## 方法

2004 年 11 月から 2007 年 9 月まで、24~83 歳の 150 人の患者にオゾン治療を 1 セッション行った。この研究はドイツのフランクフルト・アム・マイン大学で倫理委員会の承認を受け、全ての手順を「治験委員会ガイドライン」および「医薬品の臨床試験の実施に関する基準(GCP)」の規則に従って行った。全ての患者から、書面でのインフォームドコンセントを得た。

研究の実施にあたって、MR 診断により椎間板の突出を確認し、150 人の患者は、CT を参照しながらオゾン濃度 3%のオゾン-酸素混合ガスを椎間板内に 3 mL、神経節周辺に 7 mL 注射し、引き続いて副腎皮質ステロイド (Celestan 1 mL) と麻酔薬 (0.25% Carbostwsin 2 mL) を神経節周辺に注射した。オゾン発生器は Biozomat 11T を用いた。椎間板内および神経節周辺注射には、22 ゲージ 15.24 cm の脊髄麻酔針を用い、徴候が主に存在する場所と同じ側に、脊髄外に対して横からのアプローチによって行った[図 1]。オゾン-酸素混合ガス注射は、ポリプロピレン製注射筒にミリポアフィルタを接続したものをを用いた。注射の時間は、総じて 15~20 秒であった。医療用オゾンは不安定で、25 秒で 2  $\mu\text{g}/\text{mL}$  に減衰するため、時間を長くかけることは適当でない。全ての患者に局所麻酔 (1% Scandicain 20 mL) を行い、手順は外来病棟で行った。ほとんどの場合、L4-L5 域 (図 2 参照) に処置した。

オゾン-酸素混合ガス治療の選択基準について、以下のごとく示している。

**臨床基準：**従来の処置法すなわち薬物療法、理学療法、その他の治療法を行っても少なくとも 12 ヶ月持続している腰痛であること。

**神経病学的基準：**神経根が関与する腰痛徴候があり、感覚異常や感覚鈍磨の有無にかかわらず、適切な皮節分布が認められる腰痛であること。

**神経放射線学的基準：**MR および CT によって椎間板ヘルニアの徴候が認められ、椎間板萎縮の有無にかかわらず、患者の臨床症状との関連が認められること。外科的除去術の残痕があってヘルニアが再発していること。

放射線学的に椎間板ヘルニアの開放断片が認められ、大きな神経麻痺が椎間板異常に相関して認められる場合には、オゾン療法の適用外とし、これらの症例では外科的治療を行った。

処置終了後、患者は少なくとも 6 時間安静にするように勧めた。全ての患者は、処置当日に帰宅した。帰宅に際して、患者には、徐々に運動を再開するよう指導した。また必要に応じて鎮痛薬が投与された。

全ての患者に対して処置 6 ヶ月後に、MR を用いて追跡調査を行い、椎間板の体積減少を評価して完全な追跡とした。腰痛症神経根症状の変化に関する臨床結果は、修正 MacNab 法を用いて処置 6 ヶ月後に調査した。診察は 2 人の医師が行い、紙面でのアンケートと対面でのインタビューを行った。

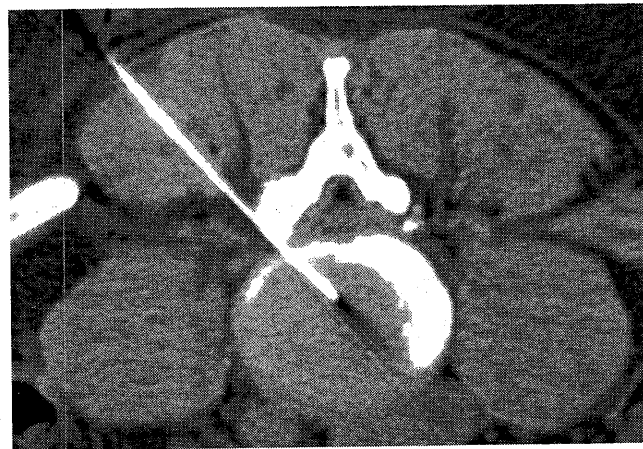

図 1: 軸索外に対する横からのアプローチによる椎間板内および神経節周辺へのオゾン-酸素混合ガスの注入

## 結果

オゾン-酸素混合ガス処置は、140 人の患者のうち 112 人の患者 (74.7%) で成功した。残りの 38 人の患者 (25.3%) は有効ではなかった。処置が成功した患者のうち、「極めて良好」の判断が 63 人 (56.3%) の患者であり、「良好」の判断が 49 人 (43.7%) の患者であった。処置が「有効でない」患者のうち、31 人 (81.6%) の患者は予後不良と判断され、7 人 (18.4%) の患者は再び外科手術の対象となった。合併症は 9 人の患者で生じた。その症状は処置を行ったのと同側の下肢において、感覚が無くなるというものである。しかしその症状は 2 時間以内に自然に寛解した。

椎間板の体積は初め 8.61~29.15 cm<sup>3</sup>、平均 18.26 cm<sup>3</sup>であった。処置 6 ヶ月後における椎間板体積の減少は、極めて良好な結果が得られた患者では 5.87~22.31% (平均 15.47%) であった[図 2a, 2b]。良好な結果が得られた患者では 3.64~16.84% (平均 8.81%)、不良な結果が得られた患者は 0.29~7.01% (平均 3.82%) であった。最終的に手術を行うことになった 7 人の患者では、処置 6 ヶ月後に椎間板体積が 0.79~3.18% (平均 2.03%) まで増加した。

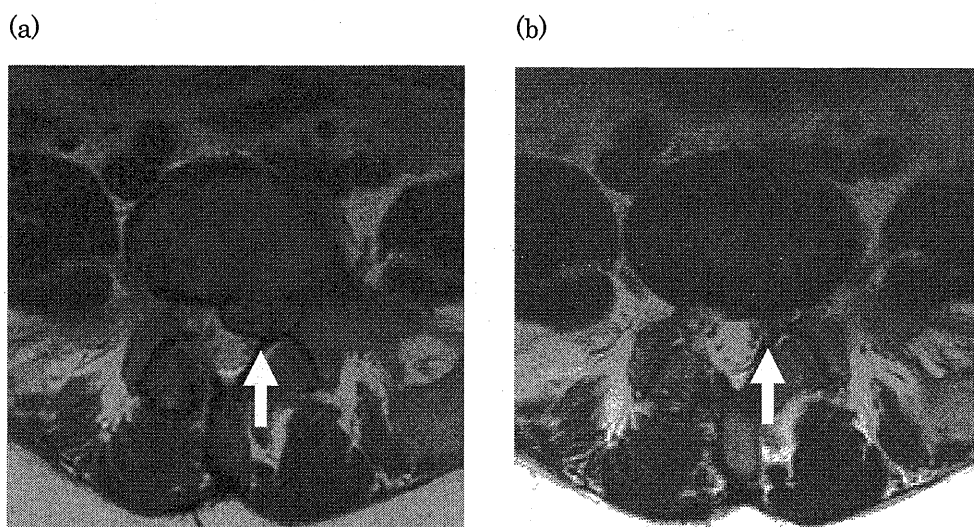


図 2a L4-L5 域(矢印)における椎間板ヘルニア。オゾン-酸素混合ガスの注入前

図 2b 治療 6 ヶ月後の極めて良好な結果。L4-L5 域(矢印)における椎間板ヘルニアの顕著な退縮の確認

## 考察

腰部坐骨神経痛と椎間板ヘルニアの適切な治療の確立は挑戦的な課題である。この病気には病態生理学的に不明あるいは十分に解明されていない要因が多く関わっているため、正しい治療を正確に指摘することは非常に難しい。そのため、多くの治療法が常に提案され続けられる主な理由である。それに加えて、従来から広く行われている治療法も、最近の経過を調べると、あまり行われていない外科治療と同程度の効果しかないことを多くの専門家が認めている。こういった状況から、最小限侵襲処置法が注目を集めている。そこで本研究では、現在利用できる処置法の中で最も侵襲の少ないオゾン-酸素混合ガスの使用について研究した。

オゾン治療では、化学式 O<sub>3</sub> で表わされる分子量 48 の不安定な酸素同素体のオゾンの化学的性質が利用される。オゾンには、解糖系の促進[23]、赤血球に対する効果[24]、血液流動性に対する効果[25]、抗細菌、抗真菌および抗ウイルス効果[23]、免疫調節作用[24, 26]および消炎鎮痛作用[15, 18]といった、多くの生物学的効果があると考えられている。オゾンの作用がこのように広範囲にわたることは、オゾン療法の適応症の広さを説明している[14]。

椎間板の体積が縮小すれば神経根の圧迫が軽減するため、椎間板ヘルニアの体積減少が、オゾンを椎間板内投与する治療的動機の一つである(17)。椎間板が縮小すれば、椎間板が血管を圧迫することによる静脈の血行不良を軽減する可能性がある。それによって、局所微小循環が改善され、酸素の供給が増加する。神経根は低酸素状態に敏感であることから、この影響は疼痛を改善する効果につながる。

椎間板ヘルニアの治療にオゾンを使うことのもう一つの理由は、その消炎鎮痛作用[17, 18]により、椎間板が関与する疼痛を打ち消す可能性があるということである[25, 28]。この作用は、炎症性プロスタグランジンの合成やブラジキニンや発痛物質の放出を阻害することと関連している。阻害剤や可溶性受容体の放出増

加は、インターロイキン(IL)-1、IL-2、IL-8、IL-12、IL-15、インターフェロン- $\alpha$ 、腫瘍壊死因子- $\alpha$ 、といった炎症性サイトカインおよび形質転換成長因子- $\beta$ やIL-10といった免疫抑制性サイトカインの放出促進を緩和することができる[15, 18]。

椎間板ヘルニアが引き起こす疼痛に対してステロイドの神経節周辺投与の有効性に関する文献[19-22]を参考にして、この研究では椎間板内へのオゾン注入と神経節周辺へのオゾン、副腎皮質ステロイドおよび麻酔薬の投与を組み合わせて行った。副腎皮質ステロイドの神経節周辺投与に内在する作用機構は、投与した物質と疼痛の発生と伝達における脊髄神経節の治療上重要な役割に関係している[14, 29, 30]。治療6ヵ月後の結果では、74.7% (112人)の患者に有効であり、無効は25.3% (38人)であった。

副腎皮質ステロイドと麻酔薬の相加効果によって治療成功率が上昇した可能性も考えられる。椎間板内と神経節周辺に対する副腎皮質ステロイドの注射は、椎間板ヘルニアに起因する機械的疼痛と炎症性疼痛の両方に対して効果があり、神経節周辺に対する副腎皮質ステロイドの単独注射の効果を増強すると考えられる[19-22]。「極めて良好」な結果あるいは「良好」な結果が得られた患者の大部分では、まず、①疼痛がすみやかに完全にあるいは部分的に消失し、次いで②穏やかな疼痛が2週間持続したという臨床経過が認められたことから、麻酔薬投与が疼痛の早期改善に寄与した可能性がある。

オゾン治療の効果が得られなかった7人の患者にその後外科手術を行ったが、全ての症例で、オゾン療法を実施していたことが外科手術に対して悪影響を及ぼさなかった。

椎間板ヘルニア治療のための他の最小侵襲性処置法と比較して、今回の著者らの結果は、満足なものであった。特に、今回の成功率は、酵素を用いる化学髄核溶解法[5-7]の成功率と同等であるか、さらに上回っている。これらの処置法は互いに似通っているが、オゾン療法では処置後の不快感が少なく、また、処置を繰り返すことができるという利点が重要である。

## 結論

今回の研究により、椎間板内および神経節周辺におけるオゾンの注入と神経節周辺における副腎皮質ステロイド注入の併用が、相加的な促進効果があることを証拠づけた。それは治療の全体効果を強めるものである。治療の簡易さと非侵襲性により、腰部坐骨疼痛の外来治療を可能にする。さらに、化学的髄核融解法、経皮的椎間板ヘルニア摘出術、顕微鏡視下椎間板ヘルニア摘出術および従来の手術といった他の方法と比較して大きな副作用がなく良い結果が得られるため、オゾン治療が多くの場合、腰部坐骨疼痛の治療法として選択されることおよび外科手術に替わる根拠ある治療法となることが考えられる。

## 引用文献

1. Eckel TS., Advances in spinal imaging and interventions (abstract). Presented at the 40th Annual meeting of the American Society of Neuroradiology, Vancouver, May 11-17, 2002
2. Crock HV., Observation on the management of failed spinal operations. *J Bone Joint Surg Br* 1976; 58:193-199
3. Greenwood J, McGuire TH, Kimbell F., A study of the causes of failure in the herniated intervertebral disc operation: an analysis of 67 reoperated cases. *J Neurosurg* 1952; 9:15-20
4. Law JD, Lehman RW, Kirse WM., Reoperation after lumbar intervertebral disc surgery. *J Neurosurg* 1978; 48:259-263
5. Matsui H, Terahata N, Tsuji H., Familial predisposition and clustering for juvenile lumbar disc herniation. *Spine* 1992; 17:1323-1328
6. Pheasant HC., Sources of failure in laminectomies. *Ortho Clin North Am* 1975; 6:319-329
7. Spaziante R., La terapia chirurgica nel conflitto disco-radicolare. *Riv Neuroradiol* 1997, 10:545-550
8. Muto M, Avella F., Percutaneous treatment of herniated lumbar disc by intradiscal oxygen-ozone injection. *Intervent Neuroradiol* 1998; 4:279-286
9. Iliakis E., Ozone treatment in low back pain. *Orthopaedics* 1995; 1:29-33
10. Onik G, Helms CA, Ginsburg L, Hoaglund FT, Morris J., Percutaneous lumbar discectomy using a new aspiration probe. *AJNR Am J Neuroradiol* 1985; 6:290-293
11. Choy D, Ascher P, Ranu HS, Saddekni S, Alkaitis D, Liebler W, Hughes J, Diwan S, Altman P., Percutaneous laser disc decompression. A new therapeutic modality. *Spine* 1992; 17:949-956

12. Smith L., Chemonucleolysis. *J Bone Joint Surg Am* 1972; 54:1975-1802
13. Leonardi M, Fabris G, Lavaroni A., Percutaneous treatment of lumbar disc herniation. *Ann Chir Gynaecol* 1993; 82:141-148
14. Viebahn R., *The Use of Ozone in Medicine*. Heidelberg: Karl F. Haug Publisher; 1994
15. Iliakis E, Valadakis V, Vynios DH, Tisganos CP, Agapitos E., Rationalization of the activity of medical ozone on intervertebral disc: a histological and biochemical study. *Riv Neuroradiol* 2001; 14 (suppl 1):23-30
16. Bocci V., *Oxygen-ozone therapy. A critical evaluation*. Doordrecht: Kluwer Academic Publisher; 2002
17. Suguro T, degema JR, Bradford DS., The effects of chymopapain on prolaps human intervertebral disc. *Clin Orthop* 1986; 213:223-231
18. Bocci V, Luzzi E, Corradeschi F, Paulesu L, Di Stefano A., Studies on the biological effects of ozone: III. An attempt to define conditions for optimal induction of cytokines. *Lymphokine Cytokine Res* 1993; 12:121-126
19. Zennaro H, Dousset V, Viaud B, Allard M, Dehais J, Senegas J, Caille JM., Periganglionic foraminal steroid injections performed under CT control. *AJNR Am J Neuroradiol* 1998; 19:349-352
20. Cuckler JM, Bernini PA, Wiesel SW, Booth RE Jr; Rothman RH, Pickens GT., The use of epidural steroids in the treatment of lumbar radicular pain. A prospective, randomized, doubleblind study. *J Bone Joint Surg Am* 1985; 67:63-66
21. Nelemens PJ, deBie RA, deVet HC, Sturmans F., Injection therapy for subacute and chronic low back pain. *Spine* 2001; 26:501-515
22. Bebelski B, Beranek L., Treatment of leg pain and sciatica, caused by disk-radicular involvement, with peri-radicular injection. *Rev Rhum Mal Osteoartic* 1989; 56:795-796
23. Rilling S, Viebahn R., *The Use of Ozone in Medicine*. 2nd ed. Heidelberg: Karl F. Haug Publisher; 1987:7-187
24. Bocci V., Autohaemotherapy after treatment of blood with ozone: a reappraisal. *J Int Med Res* 1994; 22:131-144
25. Rokitansky O, Rokitansky A, Steiner I, Trubel W, Viebahn R, Washüttl J., Die Ozontherapie bei peripheren arteriellen Durchblutungsstörungen; Klinik, biochemische und blutgasanalytische Untersuchungen. Wasser, IOA, ed 5. Ozon-Weltkongreß, Berlin 1981:53-75
26. Wenzel DG, Morgan DL., Interactions of ozone and antineoplastic drugs on rat lung fibroblasts and Walker rat carcinoma cells. *Res Commun Chem Pathol Pharmacol* 1983; 40:279-287
27. Simonetti L, Agati R, Cenni P, de Santis F, Leonardi M., Mechanism of pain in disc disease. *Riv Neuroradiol* 2001; 14:171-174
28. Siddall PJ, Cousins MJ., Spinal pain mechanism. *Spine* 1997; 22:98-104
29. Weinstein J., Report of the 1985 ISSLS Traveling Fellowship. Mechanisms of spinal pain. The dorsal root ganglion and its role as a mediator of low-back pain. *Spine* 1986; 11:999-1001
30. Rydevik BL, Myers RR, Powell HC., Pressure increase in the dorsal root ganglion following mechanical compression. Closed compartment syndrome in nerve roots. *Spine* 1989; 14:574-576

#### 第14回日本統合医療学会(IMJ2010徳島大会)の案内

##### 開催概要

会期: 2010年12月11日(土)・12日(日)

開催場所: 徳島大学蔵本キャンパス(徳島市蔵本町3-18-15) 大塚講堂、長井記念ホール、薬学部スタジオプラザ

展示会: 「統合医療」の関連医薬品及び機器、健康食品等を展示予定

ポスターパネル展示: 「統合医療」領域の研究発表をポスターパネルで行います。

演題募集期間: 7月15日(木)正午～10月15日(金)正午

応募資格: 筆頭者が本学会会員

HP <http://www.asas.or.jp> E-mail: [imj@asas.or.jp](mailto:imj@asas.or.jp)

応募方法: オンライン応募のみ